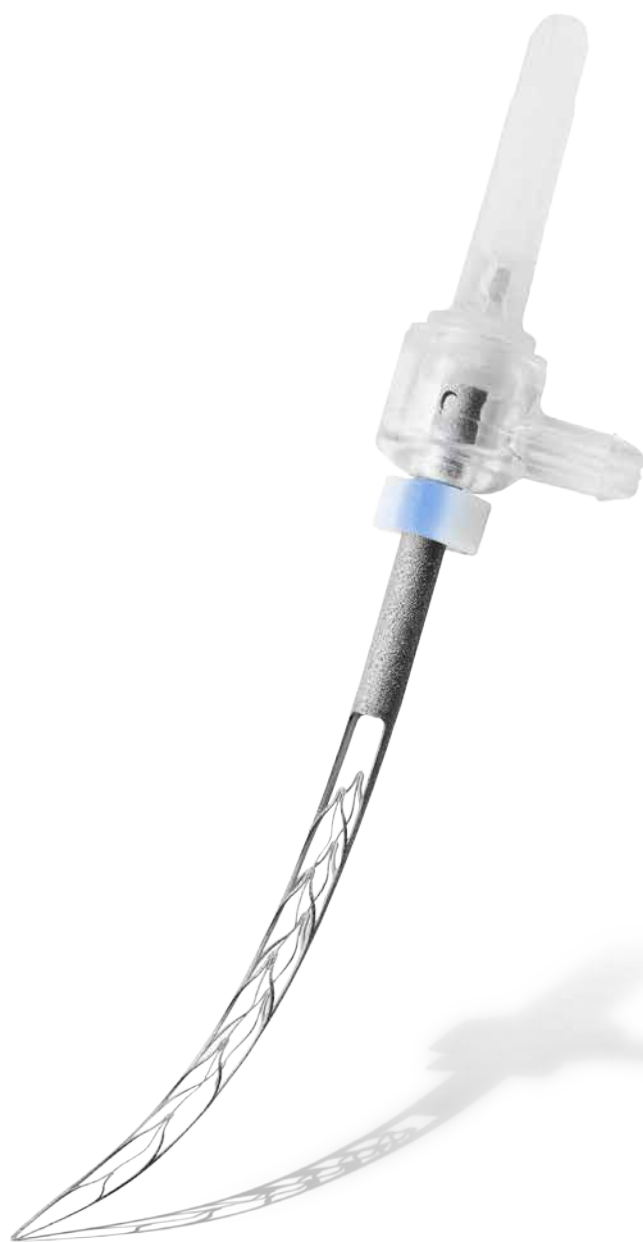

СИСТЕМА САФ




ReDentNOVA
Minimally Invasive Endodontics

Минимально инвазивная эндодонтия



*для более качественного и более
безопасного лечения*



САФ: Самоадаптирующийся файл

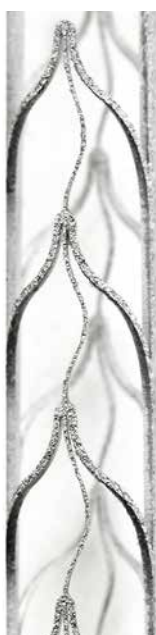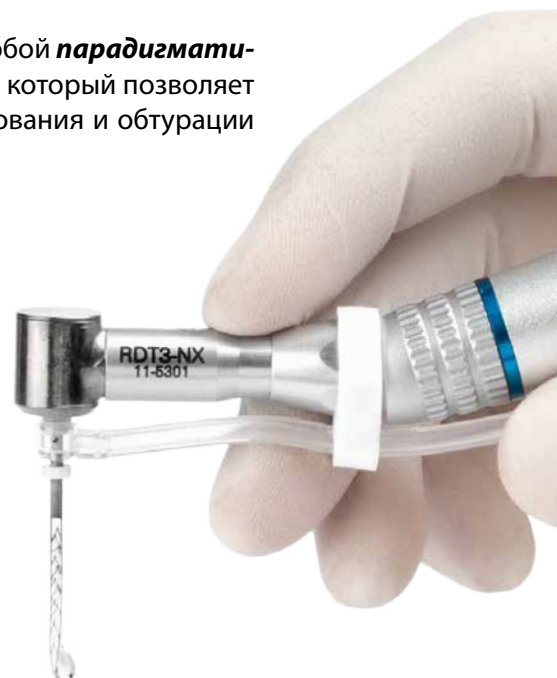Принцип действия: Самоадаптирующийся файл САФ представляет собой **парадигматический сдвиг в современной эндодонтии** – это первый инструмент, который позволяет по-настоящему осуществить основные принципы очистки, формирования и obturации корневого канала в трехмерном пространстве.

САФ – это первый в своем роде инструмент, изготовленный в виде эластичного сжимаемого сетчатого тонкостенного цилиндра из никель-титанового сплава.

САФ применяется в рамках метода «один инструмент на весь канал» и позволяет производить минимально инвазивное полноценное **трехмерное очищение и формирование** канала. Полая конструкция файла позволяет осуществлять постоянную подачу ирригационного раствора, что обеспечивает превосходную дезинфекцию.


Принцип работы САФ практически полностью исключает риск и недостатки, связанные с применением вращающихся никель-титановых файлов, и повышает качество и безопасность лечения.

Применение САФ опирается на десятки научных статей, опубликованных в ведущих эндодонтических журналах, указывающих на его превосходство по сравнению с вращающимися инструментами и обеспечивающих **научную доказательную базу данной эндодонтической концепции**.



Повысьте уровень успешности лечения!

- **Улучшенное формирование канала** за счет адаптации к его уникальной анатомии
- **Улучшенная очистка и дезинфекция** благодаря непрерывной ирригации
- **Предотвращение возникновения микротрещин**
- Позволяет осуществлять **более качественную obturацию всеми существующими методами**
- Превосходная очистка канала **при перелечивании**
- **Повышенная безопасность** при работе



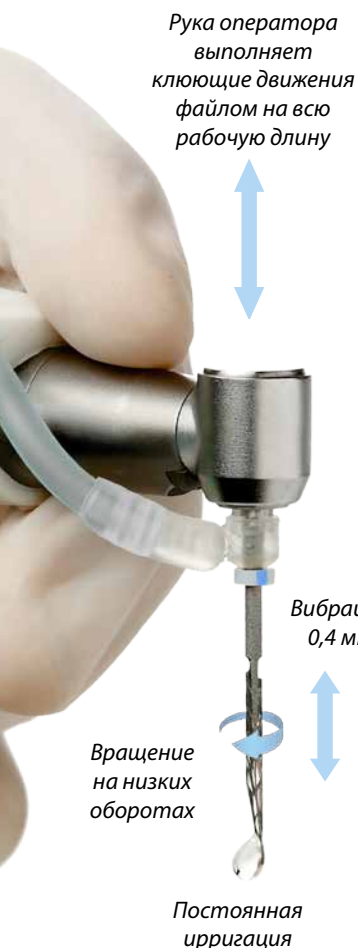Режим работы

Инструмент САФ сжимается, приспособляясь к анатомии корневого канала. Поскольку файл стремится расшириться и вернуться в исходное состояние, формирование канала происходит за счет непрерывного легкого давления на всю поверхность его стенок.

Инструмент САФ выполняет легкие вибрационные движения по вертикали с частотой 5 000 вибраций в минуту благодаря специальной головке наконечника RDT3. Абразивная поверхность инструмента САФ ведет себя подобно наждачной бумаге и постепенно равномерно ошлифовывает дентинные стенки и расширяет просвет канала по всей контактной поверхности. В то время, когда инструмент выходит из плотного контакта со стенками канала, происходит медленный поворот с низким усилием крутящего момента, что позволяет менять положение файла во время обработки канала.



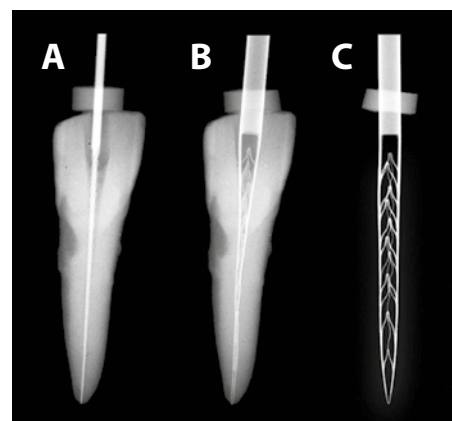
САФ удивительно гибкий и легко сжимается. Он не навязывает каналу свою форму, а сам адаптируется к исходной конфигурации канала – как по окружности, так и по продольной оси, сохраняя устье канала в его исходном положении.



Полая форма инструмента САФ позволяет ему эластично сжиматься, как показано на изображении справа:

- (A) В канал установлен К-файл #20.
- (B) В тот же канал установлен САФ.
- (C) САФ в своей исходной несжатой форме.

Перед внесением в канал инструмента САФ необходимо создать ковровую дорожку до размера #20 по ISO.



Изображение адаптировано по изданию: Metzger et al, J Endod 2010;36:679-690

Непрерывная ирригация

На протяжении всей процедуры обработки канала инструментом САФ происходит непрерывная ирригация канала через полость файла. Вместе с файлом ирригант доводится до апикальной зоны, порция ирриганта неоднократно меняется в процессе лечения и активируется за счет звуковой вибрации инструмента САФ. Это обеспечивает ирригацию с нулевым давлением и устраняет риск выведения ирриганта за апекс.



Формирование канала в новом качестве за счет адаптации файла к анатомии канала

Адаптируясь к форме канала и выполняя вибрационные движения, САФ позволяет обработать все стенки и сошлифовать с них равномерный слой дентина, сохраняя при этом максимальный объем здоровых тканей. В результате таких шлифовальных движений образуется дентинная «пыль», которая сразу же вымывается из канала постоянно поступающим ирригационным раствором.

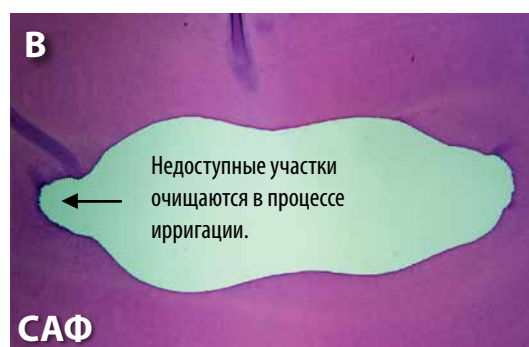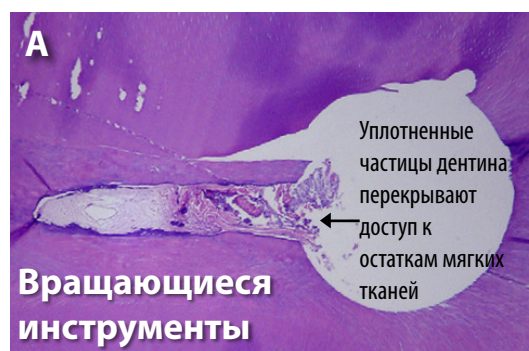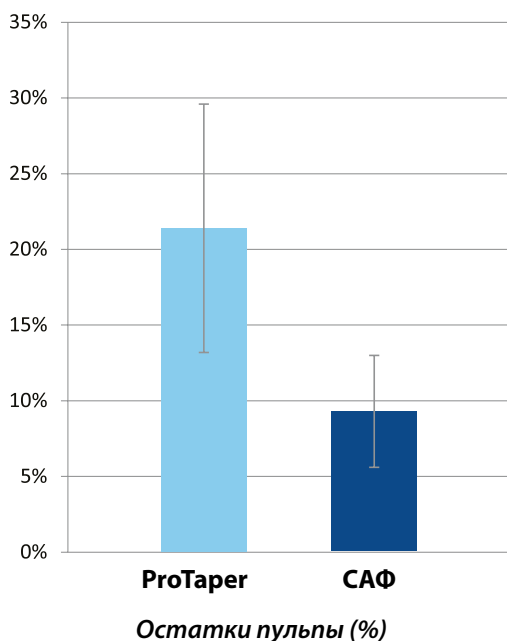
Препарирование овальных каналов – удаление пульпарных тканей

Адаптировано по изданию: De-Deus et al, J Endod 2011;37:701–705

Гистологическое сравнение качества препарирования каналов с поперечным сечением овальной формы и недоступными зонами инструментом САФ и вращающимися инструментами показало, что:

(А) при обработке канала вращающимися инструментами и обильном промывании гипохлоритом натрия остатки тканей пульпы сохранялись в необработанных участках канала; частицы дентина выталкивались в недоступные для обработки зоны, и извлечь их за счет ирригации гипохлоритом натрия оказалось невозможно.

(В) препарирование инструментом САФ равномерное, без остатков пульпы благодаря адаптивности самого файла и постоянной ирригации канала

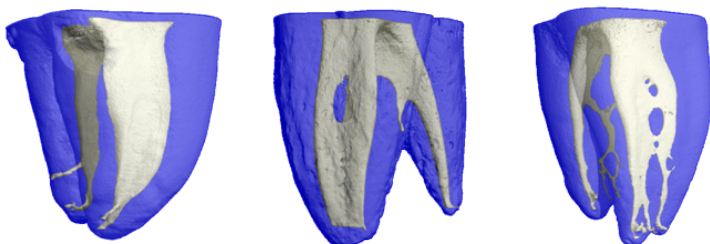


Результаты: "...после обработки инструментами системы ProTaper в канале оставалось значительно больше остатков пульпы и дентинных опилок, чем после обработки инструментом САФ (21,4% по сравнению с 9,3%, $P < 0.05$)".



Формирование канала в НОВОМ качестве за счет адаптации файла к анатомии канала

Анатомия корневого канала – микро-КТ



Данные микро-КТ сканирования любезно предоставлены д-ром Ф. Паке (Цюрих, Швейцария).

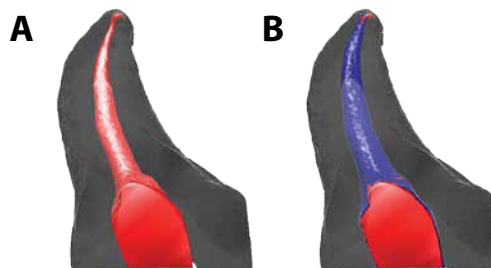
Обратите внимание на нестандартную анатомию каналов, характерную для моляров нижней челюсти.

Препарирование изогнутых каналов

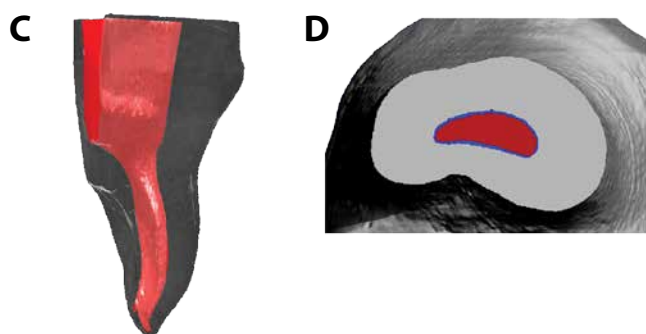
Адаптировано по изданиям: Metzger et al, J Endod 2010;36:679-690 и Solomonov, J Endod 2011;37:881-887

(А) **Красный цвет:** до обработки

(В) **Синий цвет:** после обработки



Обратите внимание на то, как **сохранена ориентация просвета канала относительно исходной продольной оси, при том, что обработана вся поверхность стенок канала.**



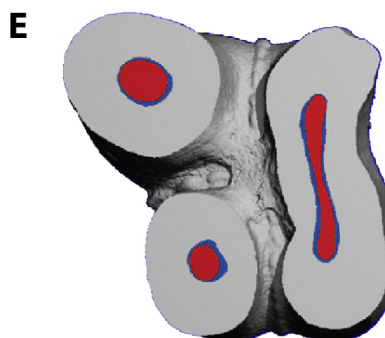
Адаптация к сложной морфологии канала

(С) Вид того же щелевидного канала в мезиально-дистальной проекции позволяет заметить ложковидное вдавление.

(D) Поперечное сечение того же канала на уровне 6 мм от апекса. Обратите внимание на то, что обработаны все стенки.

(E) Редкий пример щелевидного канала небного корня, имеющего поперечное сечение в виде сплюсненного овала (моляр верхней челюсти). До (красный цвет) и после (синий цвет) обработки системой САФ.

Обратите внимание на то, как САФ адаптировался по форме к просвету корневого канала и снял равномерный слой дентина со всей поверхности его стенок.



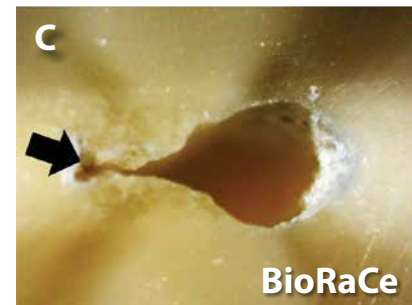

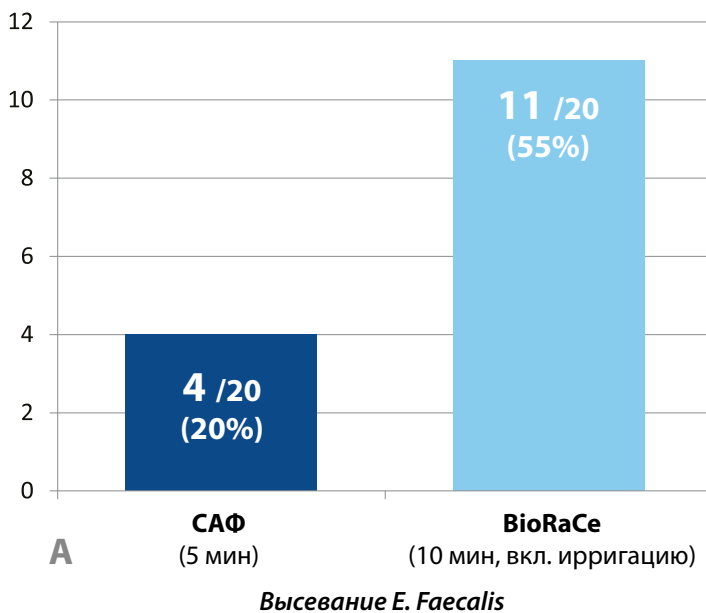


Улучшенная очистка и дезинфекция

Способности инструмента САФ адаптироваться к стенкам канала в сочетании с постоянной и действенной ирригацией обеспечивают превосходную очистку и дезинфекцию корневого канала. Это помогает предотвратить уплотнение опилок в канале, в частности благодаря абразивному, нережущему действию САФ и непрерывной ирригации.

Химико-механическая обработка канала при применении вращающихся инструментов или файла САФ и качество дезинфекции корневых каналов овальной формы

Адаптировано по изданию: Siqueira et al, J Endod 2010; 36:1860-65



Каналы овальной формы были помещены на 30 дней в среду *E. Faecalis* и потом обработаны:

1. либо системой САФ с непрерывной ирригацией растворами NaOCl и ЭДТА,
2. либо инструментами BioRaCe с обильной ирригацией растворами NaOCl и ЭДТА через иглу на шприце.

Система САФ продемонстрировала более высокие результаты по устранению инфекции:

(А) После обработки инструментами BioRaCe в течение 10 минут положительная бактериальная культура высевалась в 55% каналов, в то время как **в каналах, обработанных в течение 5 минут системой САФ, положительная бактериальная культура обнаруживалась только в 20% случаев.**

(В) Поперечное сечение канала овальной формы, обработанного САФ.

(С) Поперечное сечение канала овальной формы, обработанное вращающимися инструментами (BioRaCe). Обратите внимание на отмеченные стрелкой необработанные зоны.



Улучшенная очистка и дезинфекция


Оценка качества очистки стенок канала при помощи сканирующего электронного микроскопа (СЭМ):

Адаптировано по изданию: Metzger et al, J Endod 2010; 36:697-702

Обработка канала системой САФ с постоянной подачей ирригантов (NaOCl и ЭДТА) позволяет добиться такой чистоты канала, при которой в нем **отсутствуют опилки и практически нет смазанного слоя.**



(А) После обработки САФ с ирригацией гипохлоритом натрия и ЭДТА ни в одной из частей канала не было обнаружено **опилок** (во всех изученных образцах).

(В) После обработки САФ с ирригацией гипохлоритом натрия и ЭДТА в коронковой части канала не было обнаружено **смазанного слоя**, а его наличие в других зонах канала было значительно уменьшено (80% в средней части, 65% в апикальной трети).



Сравнительное исследование: удаление биопленки ручными файлами, вращающимися никель-титановыми инструментами и системой САФ (с применением новой модели биопленки in vitro)

Адаптировано по изданию: Lin, Shen, Haapasalo, J Endod 2013;39:658-663



Присутствие бактериальной биопленки в желобке после обработки (площадь загрязненной поверхности, в %)

В канале с желобком, имитирующим апикальное ответвление, была выращена бактериальная биопленка из разных видов бактерий.

Выводы: «Хотя все методики в одинаковой степени удаляли биопленку в основном пространстве канала, **система САФ в значительной мере снизила бактериальное обсеменение внутри апикального желобка**».



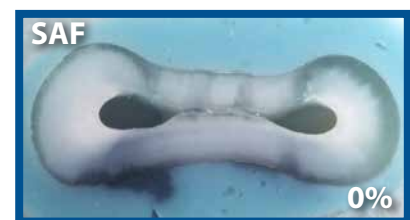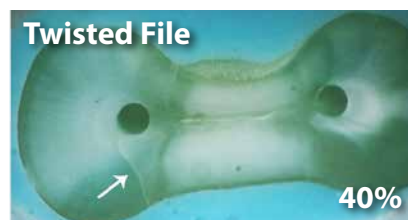Профилактика микротрещин

Применение всех вращающихся инструментов, состоящих из монолитного стержня с режущими кромками, связано с повышенной вероятностью образования микротрещин, которые впоследствии могут привести к продольному перелому корня зуба. Поскольку принцип действия системы САФ совершенно иной, образования такого рода микротрещин не происходит.

Образование микротрещин в дентине во время препарирования корневого канала различными вращающимися никель-титановыми инструментами и системой САФ

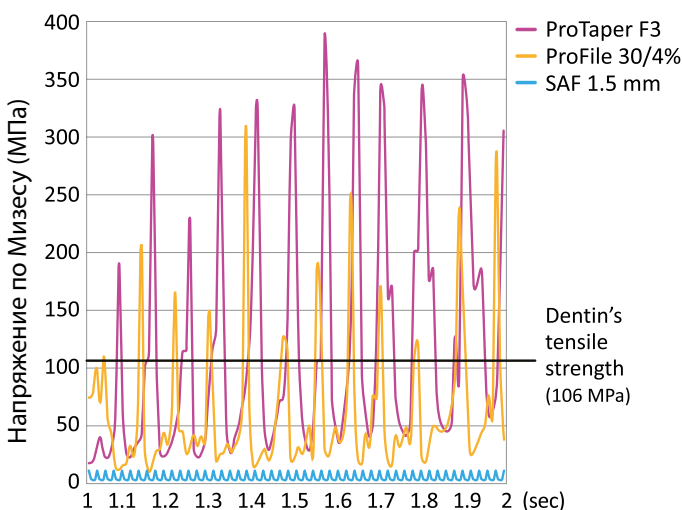
Адаптировано по изданию: Yoldas et al, J Endod 2012;38:232–235

% микротрещин после механической обработки



Вывод: «...никель-титановые инструменты, как правило, производят разной степени повреждение дентина корневого канала в процессе препарирования. Напротив, **обработка инструментом САФ и ручными файлами демонстрирует удовлетворительные результаты без образования дефектов в виде микротрещин.**»

Накопление напряжения при движении самоадаптирующегося файла: минимально инвазивное препарирование



Адаптировано по изданиям: Kim et al, J Endod 2010; 36:1195–1199 и Kim et al, J Endod 2013; 39:1572–1575

Вращающиеся файлы оказывают значительное напряжение на наружные слои дентина, что может приводить к образованию микротрещин.

Система САФ приводила к минимальной концентрации напряжения по Мизесу с минимальным основным напряжением растяжения в корневом дентине.

Концентрация напряжения в дентине апикальной части корня во время обработки





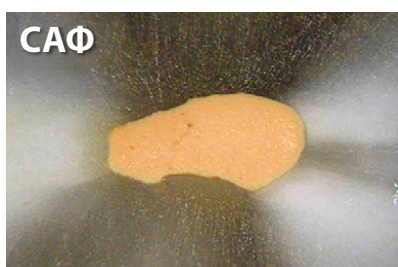
Улучшенная obturation

После обработки системой САФ можно произвести оптимальную obturation канала посредством различных общепринятых методик с незначительными адаптациями выбранной методики в клинических случаях, обработанных САФ.

Обработка и obturation корневого канала: сравнение препарирования вращающимися инструментами и самоадаптирующимися файлами

Адаптировано по изданию: Metzger et al, J Endod 2010;36:679–690

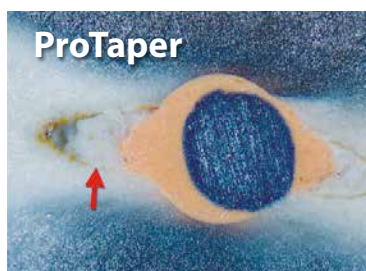
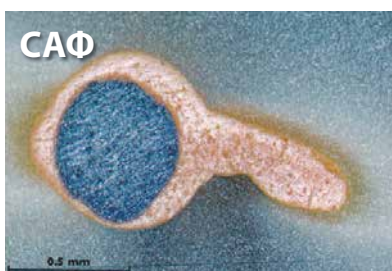Обturation термопластифицированной гуттаперчей с силером. Обратите внимание на забитый опилками необработанный участок канала после препарирования вращающимися инструментами – препятствие для свободного тока гуттаперчи и силера.



«При обработке щелевидного канала системой САФ отпрепарирована вся поверхность стенок, благодаря чему **obturationный материал смог проникнуть в вестибулярные и язычные зоны канала**»

Система САФ для очистки/формирования/ирригации канала оптимизирует качество obturation щелевидных каналов термопластифицированной гуттаперчей

Адаптировано по изданию: De-Deus et al, J Endod 2012;38:846–849



Обturation системой «Термафил»

Вывод: «Обработка щелевидных каналов **системой САФ позволила в значительной мере увеличить область, заполненную гуттаперчей, по сравнению с обработкой инструментами ProTaper с ирригацией шприцем с иглой**».



Превосходная чистота при повторной ЭНДОДОНТИИ

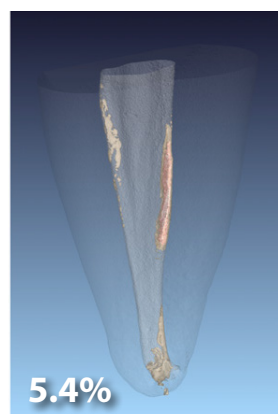
САФ может проходить в свободное пространство и не в состоянии удалить основную массу гуттаперчи из запломбированного канала. Но с его помощью можно очень тщательно удалить остатки гуттаперчи, силера и флоры, которые остаются в канале после извлечения основной массы гуттаперчи вращающимися инструментами.

САФ в повторной эндодонтии: исследование методом микро-КТ с высоким разрешением

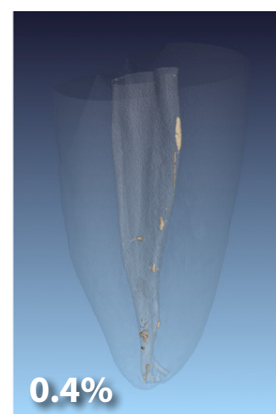
Адаптировано по изданию: Solomonov et al, J Endod 2012; 38:1283–1287

Группа 1 обработана файлами ProTaper. Группа 2 обработана файлами ProFile, затем системой САФ. Произведен подсчет остаточного объема гуттаперчи для обеих групп (см. иллюстрацию).

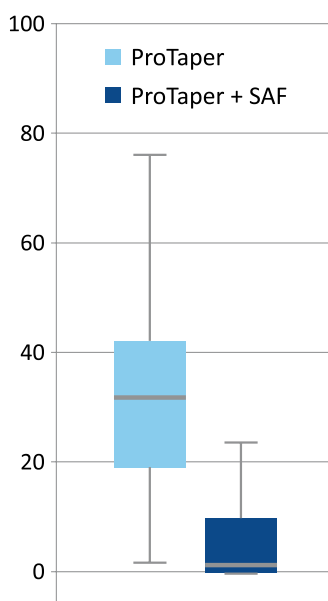
Вывод: «...процедура обработки файлами ProFile и САФ оказалась более результативной, чем обработка инструментами ProTaper, так как в канале осталось значительно меньше остатков obturационного материала».



ProTaper D1-D3, F1, F2
(10 мин)



ProFile 25/6% + САФ
(5 мин)



% площади канала с содержанием рентгеноконтрастных компонентов в апикальной трети

Эффективность САФ при удалении остатков гуттаперчи после распломбировки вращающимися инструментами

Адаптировано по изданию: Abramovitz et al, Int Endod J 2012; 38:1004–1006

Была проведена оценка (с выставлением баллов) средних показателей чистоты канала в апикальной трети изогнутого корня (см. график).

Вывод: «Применение САФ после обработки вращающимися файлами из набора для распломбировки ProTaper Universal Retreatment Files позволило в значительной мере снизить количество остаточного пломбировочного материала в изогнутых каналах...».



Повышенная безопасность во время работы

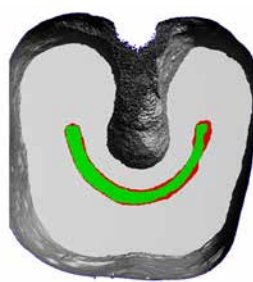
Без избыточного удаления дентина

Адаптировано по изданию: Solomonov et al, J Endod 2012; 38:209-214

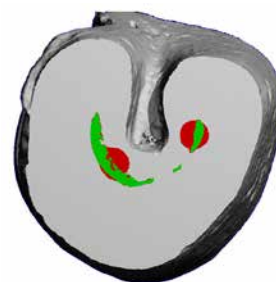
САФ сохраняет здоровый дентин, не нарушая исходную анатомическую ориентацию канала по продольной оси и не удаляя избыточный объем здорового дентина.

Это возможно благодаря сетчатой структуре инструмента САФ, его способности адаптироваться к исходной анатомии канала и его принципу действия, в ходе которого дентин сошлифовывается со стенок вертикальными вибрационными движениями. При этом ожидается, что апикальный диаметр канала увеличится на 2-3 размера по стандарту ISO.

C-образные каналы – опасная зона



САФ



ProTaper

Зеленый цвет: До обработки

Красный цвет: После обработки

Практически без единого перелома

За счет того, что САФ имеет сетчатую структуру, повреждение любой из перегородок становится сразу же заметно, задолго до полного разрыва инструмента. В редком случае отрыва кончика инструмента такой отломок легко извлекается.

По данным клинического исследования доктора Михаила Соломонова (подано в печать), **только в 15 из 2517 случаев (0,6%) происходили полные разрывы инструмента. В 12 из них отломок с легкостью удалили, и только в 3 случаях фрагмент остался в канале, но его удалось обойти и канал обтурировать.**



Ирриганты и опилки не выводятся за апекс

Принцип действия САФ с применением абразивной вибрации не приводит к выведению опилок за апекс. Низкоскоростная ирригация с нулевым давлением обеспечивает посредством полой структуры САФ свободный отток жидкости из апикальной зоны в коронковую часть и полость доступа, таким образом предотвращая выталкивание ирриганта и опилок за апекс.

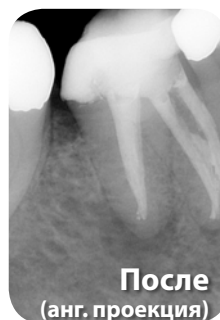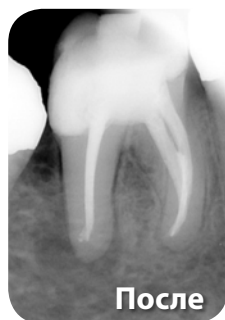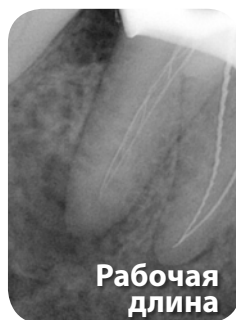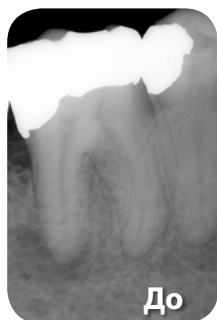




КЛИНИКА

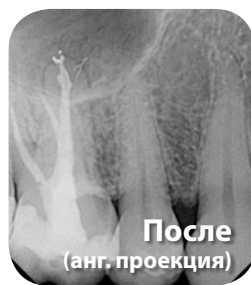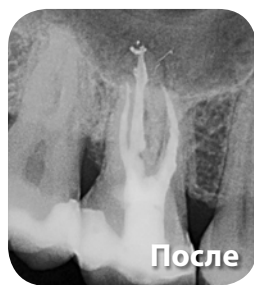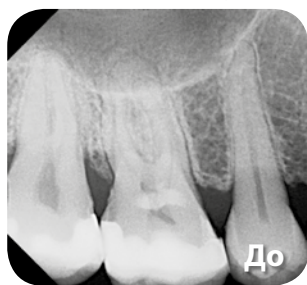Клинические случаи

1 моляр нижней челюсти. Случай предоставлен д-ром Михаилом Соломоновым (Тель-Авив, Израиль)



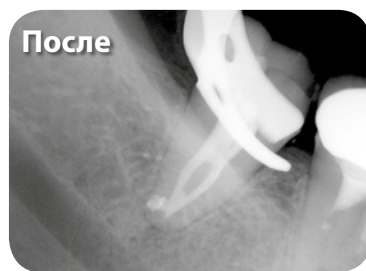
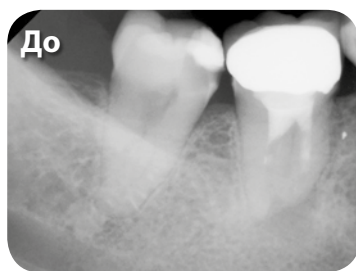
Обратите внимание на овальную форму дистального канала и obturation широкого перешейка между мезиальными каналами.

1 моляр верхней челюсти. Случай предоставлен д-ром Оскаром фон Стеттенем (Штутгарт, Германия)



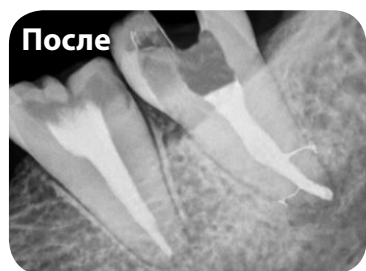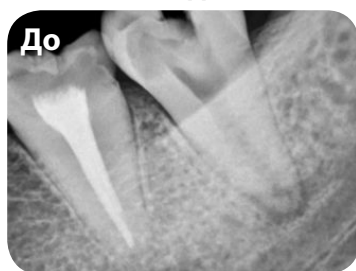Обратите внимание на нестандартную форму каналов, особенно небного и мезиально-щечного, а также на проникновение силера в латеральные каналы.

2 моляр нижней челюсти. Случай предоставлен д-ром Массимо Мори (Генуя, Италия)




Обратите внимание на проникновение obturation материала в очищенную зону слияния каналов и изгиб в апикальной части.

3 моляр нижней челюсти. Случай предоставлен д-ром Аджинкья Павар (Бомбей, Индия)



Обратите внимание на проникновение obturation материала в очищенные латеральные каналы, а также на сохранение неравномерной конической формы канала.

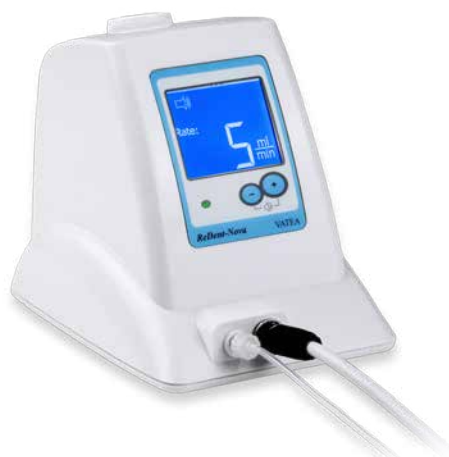
ReDentNOVA
Minimally Invasive Endodontics



Система САФ: Продукция

«СИСТЕМА САФ»

включает в себя ирригационный блок «ВАТЕА»



В комплект системы САФ входит ирригационная помпа «ВАТЕА», которая является дополнительным модулем для подключения к различным эндодонтическим моторам и обеспечивает возможность применения системы САФ с непрерывной и одновременной ирригацией.

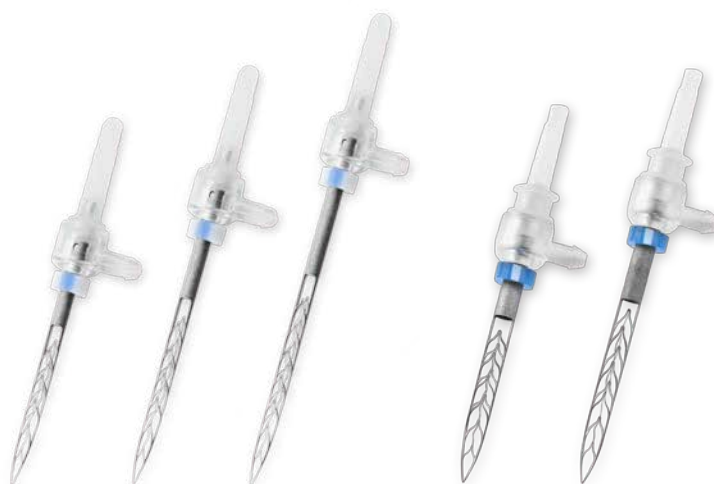«ВАТЕА» работает от аккумулятора и управляется ножной педалью. В дополнение к помпе, к эндомотору подключается наконечник или адаптор, также подходящий к различным эндодонтическим моторам, и головка наконечника RDT3, позволяющая использовать систему САФ.

Самоадаптирующиеся файлы

САФ выпускается в трех вариантах по длине (стандартные **21 мм**, **25 мм** и **31 мм**) и в двух вариантах по диаметру (**1,5 мм** и **2,0 мм**).

САФ 1,5 мм предназначен для каналов с исходным апикальным диаметром по ИСО 20-35.

САФ 2,0 мм подходит для работы в более широких каналах с исходным апикальным диаметром по ИСО 35-60 и часто применяется при повторной и детской эндодонтии.



САФ 1,5 мм

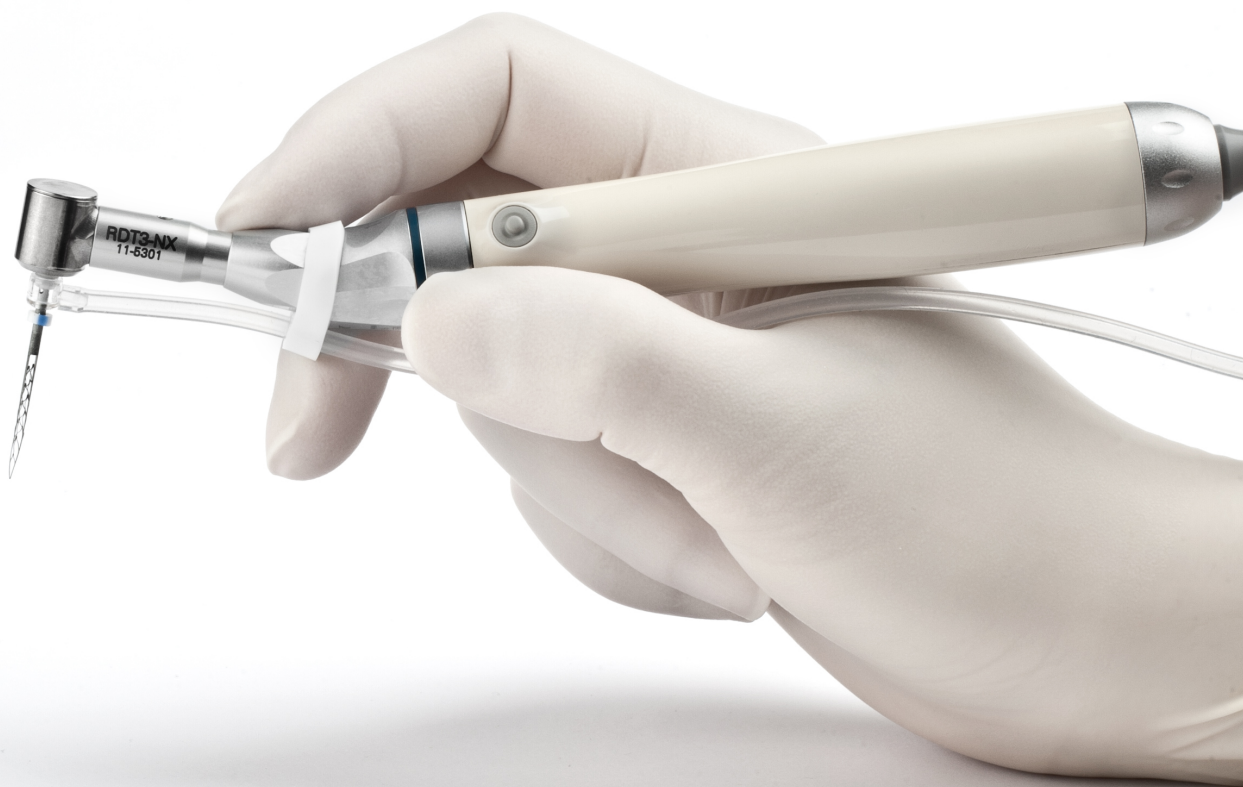САФ 2,0 мм

САФ 1,5 мм			САФ 2,0 мм	
21	25	31	21	25
Длина (мм)				
16	18	21	16	18
Рабочая часть (мм)				

Головка наконечника RDT3

Головка наконечника RDT3 обеспечивает работу САФ, производит вертикальные вибрационные движения с амплитудой 0,4 мм и предназначена для работы на скорости 5000 об/мин. Головка RDT3 также выполняет медленные вращательные движения на небольшой градус и таким образом изменяет направление инструмента САФ, что позволяет облегчить внесение файла в канал и равномерно препарировать всю площадь поверхности его стенок таким асимметричным инструментом.

Головка RDT3 обладает повышенной устойчивостью к воздействию гипохлорита натрия. Выпускаются две модели, которые подходят для различных наконечников низкоскоростных эндодонтических моторов.



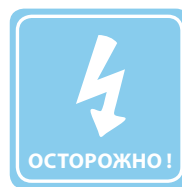Самоадаптирующийся файл



Новое качество
формирования
канала



Улучшенная
очистка
и дезинфекция



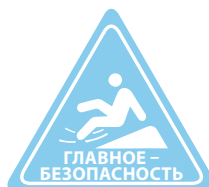Предотвращение
микротрещин



Улучшенная
обтурация



Превосходная
распломбировка



Безопасность
при работе


ReDentNOVA
Minimally Invasive Endodontics

Посетите наши страницы:

